



Kedi ve Köpeklerde Abdominal Cerrahi ve Jinekolojik Operasyonlar Sonrası İntra-Abdominal Adezyon Oluşumu ve Medikal Olarak Önlenmesi

İrem ERGİN¹, Mürşide Ayşe DEMİREL²

¹ Ankara Üniversitesi, Veteriner Fakültesi, Cerrahi Anabilim Dalı, Ankara-TÜRKİYE

² Gazi Üniversitesi, Eczacılık Fakültesi, Deney Hayvanları Bakım ve Deneysel Araştırmalar Ünitesi, Ankara-TÜRKİYE

Özet: İntra-abdominal adezyon, başta jinekolojik operasyonlar olmak üzere pek çok abdominal cerrahi girişim sonrası ortaya çıkan; ağrı, intestinal veya üretral tıkanma gibi klinik semptomlarla kendini gösteren önemli bir komplikasyondur. Abdominal boşlukta fibrin oluşumu adezyon patofizyolojisinin temelini oluşturmaktadır. İntra-abdominal adezyonların önlenmesi ile ilgili pek çok pre-klinik ve klinik çalışmalar yapılmıştır. Bu çalışmalarda hedef, adezyon mekanizmasını iyi anlamak, bu mekanizmanın bir noktasından girerek zincirin kırılmasını sağlamak ve böylece adezyon oluşumunu engellemektir. Bu amaçla, farklı etki mekanizmasına sahip pek çok madde kullanılmaktadır. Bu derlemede, adezyonun oluşum mekanizmasının ayrıntılı olarak ortaya konması, intra-abdominal adezyon oluşumunu önlemek için güncel tedavi yöntemlerinin kedi ve köpeklerde abdominal cerrahi ve jinekolojik operasyonlar sonrası uygulanabilirliğinin araştırmacı ve klinisyenlerle paylaşılması amaçlanmıştır.

Anahtar kelimeler: İntra-abdominal adezyon, kedi, köpek, operasyon

Intra-Abdominal Adhesion Physiology and Prevention with medical treatment after Gynecologic Operations in Cats and Dogs

Summary: Intra-abdominal adhesions may occur after abdominal surgical approach, especially gynecological operations, represent important clinical symptoms such as pain and intestinal or urethral obstruction. The formation of fibrin in the abdominal cavity is essential for adhesion pathophysiology. Several clinical studies were done about prevention of intra-abdominal adhesions. Aim of these studies was to understand adhesion mechanism and to prevent adhesion formations. For this purpose, many agents are used with different mechanisms. In this review, it was aimed to reveal in detail the mechanism of adhesion formation, to share prevention of intra-abdominal adhesions with current treatment methods especially after abdominal surgery and gynecological operations in cats and dogs with colleagues and clinicians.

Key words: Cat, dog, intra-abdominal adhesion, operation

Giriş

Kedi ve köpeklerde, jinekolojik alanda en sık yapılan intra-abdominal operasyonlar, isteğe bağlı veya patolojik olgular sonrası uygulanan ovaryohistektomi ve sezaryendir. Ovaryohistektomi yüzyıllardır uygulanmasına rağmen, anesteziye bağlı istenmeyen durumların yanı sıra kanama, üreterin yanlışlıkla bağlanması sonucu hidronefroz, üreter ile vajinal kalıntının kazara bağlanması sonucu ureterovajinal fistül veya idrar tutamama, ovarian remnant sendrom, dikiş materyaline karşı doku reaksiyonları, intestinal veya peritoneal adezyonlar gibi komplikasyonlar görülebilmektedir (18,54). Peritoneal adezyonlar abdominal cerrahide önemli bir klinik

sorun teşkil etmektedir. Genellikle intra-abdominal adezyonlar, cerrahi işlemler sonrası serozal travma ve inflamasyon, iskemik dokular, enfeksiyon ve yabancı cisimler nedeniyle peritoneal yıkımlanmaya bağlı olarak görülmektedir (2,14). Geçmeyen şiddetli ağrı, peritonitis, intra-abdominal apse, intestinal veya üretral tıkanma ve infertilite adezyonun görülen komplikasyonlardan bazılarıdır (41). İntraabdominal adezyonların yukarıda belirtildiği gibi oldukça önemli klinik komplikasyonların gelişmesine ve kedi ve köpeklerde en sık başvuru olan operasyonun ovaryohistektomi olmasına rağmen bu türlerde yapılan klinik çalışmalar sınırlı sayıdadır (Tablo 2).

İntra-Abdominal Adezyonun Fizyopatolojisi

Birçok cerrahi işlem sırasında veya sonrasında travma, iskemi, inflamasyon, yabancı cisim ve/veya enfeksiyon gibi pek çok faktöre bağlı ola-

rak periton boşluğun ve mezotel tabakası altındaki mikrovasküler dokuları hasar görür. Buna bağlı olarak serum, hücresel elemanlar ve proteinin damar dışına çıkması sonucu hasarlanan yüzeyde fibrin içeren eksuda dönüşür (23,32,37,38,44,51).

kapillerleri aracılığı ile absorbe olur. Mezotelyal hücreler çok küçük travmalara bile oldukça duyarlıdır ve onarımı sırasında, vasküler yanıtla birlikte makrofaj ve lenfositler bir takım büyüme faktörleri üreterek fibroblast proliferasyonu ve kollajen sentezini değiştirir. Bu fak-

Tablo 2. Kedi ve köpeklerde intraabdominal adezyon olgularında kullanılabilecek ilaçlar

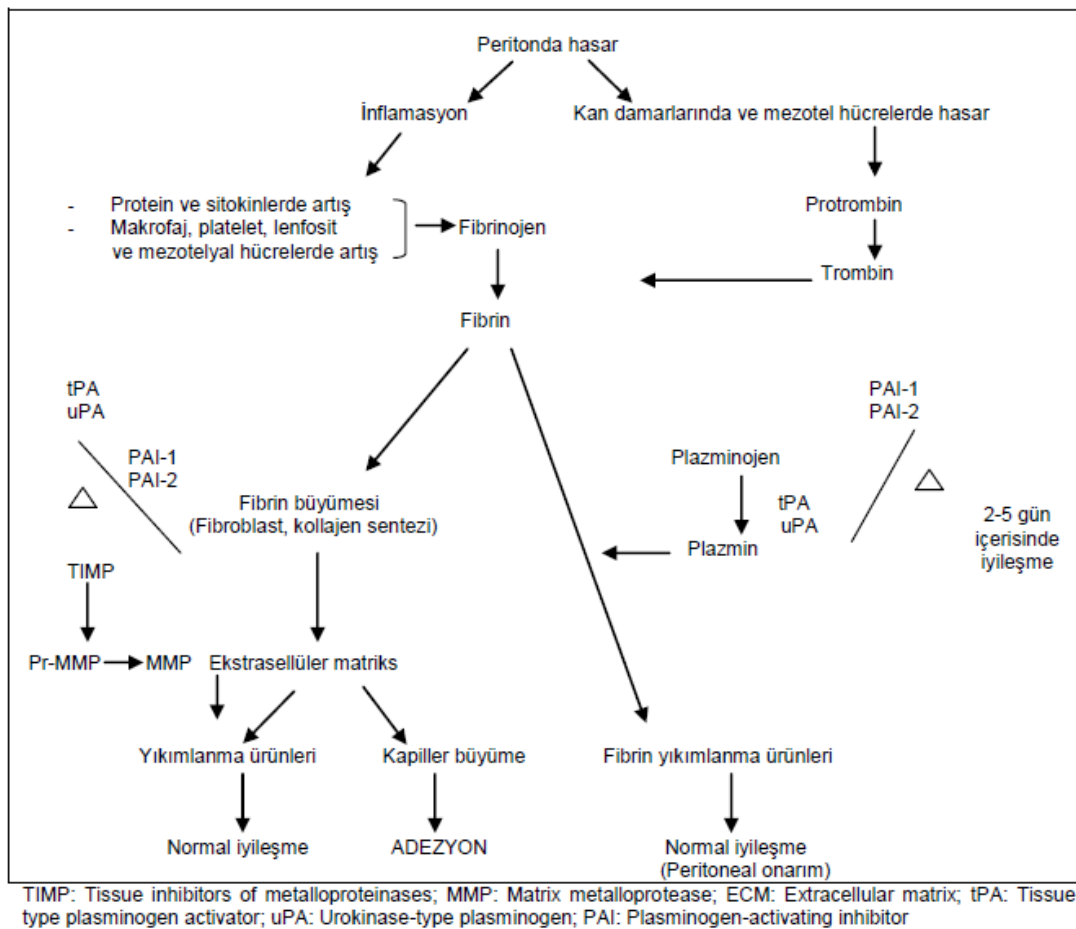
Kullanılan ilaç	Doz ve uygulama bölgesi	Kaynak
%1 Metilen Blue	1 mg/kg intraperitoneal enjeksiyon	65
Allantoin-metronidaol-deksametazon kombinasyonu	200 ml intraperitoneal enjeksiyon	69
Bal	Periton içi topikal uygulama	42
CMC-piroksekam-sefalosporin-heparin-%0.5 metilen blue	250 ml intraperitoneal enjeksiyon	29
Seprafilm	Adezif bölgeye	29
Biyoyumlu kollajen band	Adezif bölgeye	29
Ampisilin-dekstran 40-deksametazon	100 mg/3ml; 20 ml/kg; 0,2 ml/kg, sırayla	72

Hasarlanmış dokular arasında köprü oluşturan ve yapışkan bir madde olan fibrin yaralanmış dokunun onarımını sağlar, ancak bölgede adezyon oluşur (32,37). Bu şekilde oluşan adezyonlar normalde birkaç gün içerisinde yıkımlanırlar. Çünkü adezyon gelişen bu bölgeye polimorf nükleer lökositler göç ederek makrofajlar ile yer değiştirir ve böylece fibrinolizis başlar (51). Eksudanın çözülmesinde fibrinolizis mekanizmasının önemli bir rolü vardır (23,38). Normal fibrinolizis için bölgede yeterli kan akımı olması şarttır. Öncelikle yara tabanında bulunan primitif mezotelyal hücreler adacıklar oluşturarak mezotel onarımını sağlar. Sonraki 2-5 gün içerisinde yaralanan periton re-epitelize olur ve eş zamanlı olarak da makrofajlar azalır (51). Normal peritondaki fibrinolitik aktivite mezotel ve submezotelyal dokudaki damarlarda yerleşik olan plazminojen aktivatörlerine (tPA) bağlıdır. Bu aktivatörler kanda ve fibrinöz eksudada bulunan plazminojeni plazmine çevirerek fibrinin yıkımlanmasını sağlar (44,57,61,63). Mezenkimal hücre hasarı oluşması ve onarılması sırasında ortaya çıkan nekrotik doku, inflamatuvar hücre, fibrin, fibrin yıkım ürünleri ve diğer partiküller ortamdaki lenfatik akım ile uzaklaştırılırken, sıvı, elektrolit ve küçük molekül ağırlıklı maddeler ise kan

törler platelet derived büyüme faktörü (PDGF), transforming büyüme faktörü- β (TGF- β), fibroblast büyüme faktörü (FGF), epidermal büyüme faktörü (EGF), interlökin-1 (IL-1), interlökin-6 (IL-6) ve tümör nekrozis faktör- α (TNF- α)'dır. Ayrıca hücre membranına bağlı olan plazminojen aktivatör inhibitörleri (PAI), endotel hücrelerde bulunduğu için, endotel hücrelerini hasara uğratan her travma fibrinolizis mekanizmasını da bozar (1,45). PAI aracılığı ile tPA'nın inhibisyonu gerçekleşir ve periton sıvısında fibrinolizis azalmasına yol açar (9,64,67,68,70). Ayrıca, lokal damarlaşma ve peritoneal sıvı aracılığı ile lokal vazodilatasyon ve hücresel istila, çevre dokuların yangısı ve prokoagulant faktörlerin salınımıyla sonuçlanan histamin ve prostaglandin E2 (PGE2) salınımını takiben kısa bir vazokonstriksiyon meydana gelir. Bu inflamatuvar eksudadaki plateletler yara yüzeyine yapışır, PDGF ile TGF- β salınan alfa korpusküllerin ve epinefrin ile serotonin salınan yoğun korpusküllerin yıkımlanmasına neden olur. Bu durum prostaglandin ve lökotrienlerin salınımına katkıda bulunur. Bölgeye sitokin salgılayan hücrelerin göçü, plateletlerin bir araya toplanmasına, koagülasyon aktivasyonuna, fibrin pıhtı formasyonunun başlamasına yol açar (45,61). Eğer fibrinolitik aktivite %

50 ya da daha fazla düşerse yoğun adezyonlar meydana gelir (28). Adezyon gelişiminin fibrinolitik kapasitenin azalmasına bağlı olduğu düşünülse de son yıllarda yapılan çalışmalarla, fibrin oluşumundaki aşırı artış karşısında fibrinolitik aktivitenin yetersiz kalabileceği de bildirilmiştir (9,45). Sonuç olarak, fibrin deposuyla fibrinolizis mekanizması arasındaki dengenin bozulduğu durumlarda adezyon (Şekil 1) meydana gelmektedir (64).

hilusu ligasyonundan birkaç hafta sonra dalağın omental adezyonlarla sıkıca sarılarak fibröz bir nodüle dönüştüğü saptanmıştır (43). Diğer bir çalışmada ise, barsak mezosundaki arter ve ven sağlam bırakılıp lenf damarlarının ligasyonunda adezyon oluşmadığı saptanmıştır. Arter ya da ven ligasyonunda ise adezyon oluşurken, sadece ven ligasyonunda adezyonun daha da belirgin olduğu görülmüştür. Ayrıca periton defektlerinin yaklaştırılarak dikilmesi sonrası iske-



Şekil 1. Peritoneal adezyon oluşumu (7, 69)

Adezyonların iskemik dokuda vasküler greft görevi yaptığı ve en önemli vasküler kaynağın omentum majus olduğu bilinmektedir. Adezyon doku barsak etrafında dönen band benzeri bir hal alır, doku iskemisi ve hatta daha sonraları nekrozu meydana gelebilir. Ayrıca fibröz doku artışı daha sonra yapılacak cerrahi işlemleri zorlaştırabilir (42). Bir çalışmada köpeklerde dalak

miye bağlı adezyonların daha fazla görülebileceği de bildirilmiştir (38,39). Tavşanlarda yapılan bir çalışmada, periton eksizyonu, periton koterizasyonu, çizgisel insizyon ve dikişle yaklaştırma uygulanmış ve histolojik incelemede sadece periton eksizyonu uygulanan grupta düzgün bir epitelizasyon gözlenmiştir. Dikiş konulan bölgede ise doku nekrozu ve yabancı ci-

sim reaksiyonu ile birlikte yavaş bir iyileşme belirlenmiştir. Peritoneal koterizasyon ve dikiş ile onarım yapılan bölgelerde akut inflamatuvar fazın uzadığı, derin submezotelyal dokuda kanama ve nekrozun olduğu görülmüştür. Böylece, dikiş materyali minimal reaktif olsa dahi, periton yaralanmalarının dikilmesinin gerekmediği sonucuna varılmıştır (22).

Peritonun yabancı cisimler ile tahrip edilmesi sonrası peritonda granülom meydana gelerek fibröz adezyonların oluşmasına neden olur. Bu yabancı cisimler sırasıyla talk pudrası, gazlı bez ve lifler, sindirim sistemi içeriği, nişasta ve dikiş materyalidir (23). Eldivenlerin yapışmasını engellemek için kullanılan talk pudrası magnezyum silikat içerir. Sıçanlarda yapılan bir çalışmada peritona % 0.9 NaCl solüsyonu içinde talk pudrası verildiğinde, bir saat sonra silikat parçalarının mezotel mikrovilluslarına yapıştığı, sonraki yedi saat içinde mezotel hücrelerinde dejenerasyon ve deskuamasyon geliştiği, böylece bazal membranın açığa çıktığı belirlenmiştir. On gün sonra bu bölgeye fibrin birikimi olduğu ve bir ay içerisinde fibröz adezyon meydana geldiği gözlemlenmiştir. Bu nedenle talk pudrası yerine 1940'lerden beri eldivenlerde nişasta partikülleri ve kümeleşmeyi önleyici magnezyum oksit içeren nişasta pudrası kullanılmaktadır (41). İlk zamanlarda peritonda tamamen emildiği iddia edilmiş olsa da hem deneysel hem de klinik çalışmalarda nişasta pudrasının, talk pudrasına benzer sonuçlar verdiği ama daha az granulo-matöz reaksiyon oluşturduğu saptanmıştır (23,41). Bu nedenle cerrahi işlem sırasında eldivenin delinmesi de bulaşmayı arttıracığı için dikkatli olunmalıdır. Ayrıca peritonu gazlı bez ile silme işleminde de adezyon gelişebilmekte ve sadece periton yaralanmasına bağlı değil aynı zamanda gazlı bez parçalarının da granüloma neden olarak adezyona yol açtığı bilinmektedir

duğu tespit edilmiştir. Bu duruma, krome katgüt ile yapılan ligatürün güvensizliği de eklendiğinde, cerrahi kullanımının sınırlanmasına neden olmuştur. Krome katgüt yerine üstün dikiş özellikleri ve nitelikleri ile yeni sentetik malzemeler kullanılarak minimal doku reaktivitesi sağlanmaya çalışılmıştır (2).

Karın duvarının primer olarak kapatılmadığı bazı cerrahi işlemlerde greft (protez yama) kullanmak gerekebilir. Bu tip materyaller içinde en sık kullanılanı polipropilen greftlerdir (40). Ancak polipropilen greftler peritoneal yüzeylerle temas halinde ise yabancı cisim reaksiyonu oluşturur ve adezyon kaçınılmaz hale gelir. Bu adezyonlar barsak obstrüksiyonları, bir sonraki laparotominin zorlaşması ve enterokütan fistül gibi komplikasyonlara yol açabilir. Politetrafloretillen içeren greftler ile adezyon oluşumu daha az görülse de bu materyallerin dokuya kaynaşmaları zayıf ve maliyetleri daha yüksektir (20).

Ayrıca peritoneal yaralanma az olsa bile cerrahi işlem sırasında dokuda kanama olması ve ortamda taze kan varlığı adezyon oluşumunu arttırmaktadır. Peritoneal yaralanma olmadığı durumlarda pıhtılaşmış kanın da adezyona yol açabileceği saptanmıştır (62). Bununla birlikte, steril koşullarda yapılmayan cerrahi müdahalelerde bakteriler dokuya zarar veren çeşitli enzimler salgıladığı için inflamatuvar eksudaya yol açarlar. Ek olarak salgılanan bu maddeler dokunun kan akımını azaltır ve inflamatuvar hücreleri bu bölgeye çekerek fibrinöz adezyonların oluşmasına neden olurlar (40).

Intraabdominal Adezyonların Sınıflandırılması

Cerrahi işlem sonrası abdomende meydana gelen adezyonlar farklı derecelerde sınıflandırılmakta ve genellikle Blauer (13)'ün sistemine göre yapılmaktadır (Tablo 1).

Tablo 1. İntraabdominal adezyonların sınıflandırılması

Adezyon skoru	Sınıflandırılması
0	Adezyon yok
1	Zayıf adezyonlar
2	Bir bölgede yoğun adezyon
3	Geniş alanda yoğun adezyon
4	Abdomende yer alan organları da içine alan adezyon

(23,28).

Önceki yıllarda cerrahi işlemler için krome katgüt tercih edilse de, inflamatuvar reaksiyonlar ile dikiş bölgesinde yoğun adezyonlara neden ol-

Adezyonlar makroskopik gözlem ile sınıflandırılabilir gibi ultrasonografik tanı ile de skorlanabilmektedir. Bir bölgede ekojenik band Skor 1, iki bölgede ekojenik band Skor 2, üç bölgede

ekojenik band veya bir bölgede petek görünümünde bandlar Skor 3, iç organlar ve periton duvarı arasında yoğun adezyon Skor 4 olarak sınıflandırılmaktadır (69).

Peritoneal Adezyonların Önlenmesi

Adezyonların önlenmesinde temel amaç, abdominal cerrahi süresince bazı önemli noktalara dikkat etmektir (8). Özellikle büyük ensizyonlarda peritonda iskemiye neden olabilecek fazla ligasyon ve koterizasyondan kaçınılmalı, asepsi antisepsi kurallarına dikkat edilerek inflamasyona karşı önlem alınmalıdır. Kuru gazlı bez ile yapılacak kompresler travmatik olabileceği için nemli gazlı bez kompresler tercih edilmelidir (10,23,46). Gerekli durumlarda peritoneal adezyonların önlenmesi amacıyla pek çok madde kullanılıyor olsa da uygun adezyon önleyici maddelerin, peritoneal mezotelyal hücrelere zarar vermemesi, peritoneal yara iyileşmesini hızlandırması, optimal sürede absorbe olabilmesi (48-72 saat içerisinde), belirtilen dozda uygulanması ve yüzeyler arasında seperasyon sağlayabilmesi gerekmektedir (8).

Peritoneal adezyona neden olan eksudaki fibrin birikimini, antikoagulanlar (sodyum sitrat, heparin), enzimler (tripsin, pepsin, papain ve hyaluronidaz), fibrinolitik ajanlar (streptokinaz, streptodornaz), kimyasal tuzlar (sodyum risonilat) veya periton lavajı ile mekanik olarak uzaklaştırma yapılarak önlenmeye çalışılmaktadır (17,67). Heparin, değişken moleküler ağırlıklara sahip bir antikoagulan olup, antitrombin III inhibisyon reaksiyonunu, tPA stimülasyonunu ve fibrinolizisi katalize etmektedir. Atlarda ve sıçanlarda yapılan deneysel çalışmalarda heparinin adezyonu belirgin derecede azaltabildiği ortaya konulmuş olsa da önerilen dozu tam olarak bilinmemektedir. Laparotomi sonrası düşük molekül ağırlıklı heparin atlarda beş gün boyunca 12 saatte bir 66 IU/kg/s.c. veya 2-5 gün boyunca her 6-12 saatte bir 20-150 IU/kg/s.c. uygulanmış olsa da pratikte 30.000 IU heparin %0.9 NaCl ile birlikte intraperitoneal olarak kullanılmakta ve etkili sonuçlar alınmaktadır. Heparinin uzun süreli uygulamalarında anemi, kanama, trombositopeni gibi komplikasyonlar gelişebileceği de unutulmamalıdır (3). Fibrini mekanik olarak uzaklaştırmanın yanı sıra tripsin, pepsin, papain gibi maddeler kullanarak da yapılan lavajlarda etkili olabilmektedir. Fibrinolitik veya plazminojen aktivatörü maddelerin kullanımının yanı sıra deneysel olarak "ancrod" denilen pıhtılaşmayı

engelleyici madde kullanılarak da adezyonların önlenildiği bildirilmiştir. Tüm fibrinolitik ajanların kanamayı artırabileceği bilindiği için postoperatif adezyonların önlenmesinde rutin olarak kullanımını tercih edilmemektedir (49). Streptokinazla aktive edilmiş plazminojen olan fibrinolitik deneysel bir çalışmada heparin ile birlikte intraperitoneal olarak uygulanmış ve adezyonları daha etkili bir düzeyde azalttığı saptanmıştır. Bu etkiyi, antikoagulan mekanizma ile fibrin birikimini ve bakterilerin fibrin ile kaplanmasını önleyerek, bakterilerin fagositik olarak yıkılmasını ve periton boşluğundan absorpsiyona duyarlılığının artırılmasını sağlayarak yapmaktadır (35). İlık laktat ringer solüsyonu ile cerrahiden 12, 18, 36, 48 saat sonra abdominal lavaj yapılarak kan, fibrin ve inflamatuvar medyatörlerin uzaklaştırılarak adezyonu azalttığı bilinmektedir (3). Ayrıca septik adezyonun önlenmesi amacıyla cerrahi işlem sonrası çoğu zaman antibiyotik (rifamisin gibi) lavajlar tercih edilmektedir. Sıçanlarda sepsis modeli üzerine yapılan bir çalışmada, imipenem, seftriakson, sefazolin ve metronidazol içeren antibiyotiklerin periton içine uygulanmasının sepsise bağlı adezyonun önlenmesindeki etkinliği değerlendirilmiş, imipenem, seftriakson ve sefazolin ile yapışıklık formasyonunun anlamlı derecede azaldığı ve fibrozis skorlarının belirgin şekilde düştüğü görülürken, metronidazol uygulanan hayvanlarda ileri derecede yapışıklık ve inflamasyonun şekillendiği bildirilmiştir (44). Vazodilatatör, trombosit baskılayıcı, fibrinolitik ve sitoprotektif etkili, bir prostosiklin analogu olan iloprost farelerde ameliyattan 30 dakika önce başlanıp sekiz saat arayla dokuz doz uygulandığı zaman adezyon oluşumunu anlamlı olarak azalttığı tespit edilmiştir (65). PAI-1'e karşı poliklonal tavşan antikor (Polyclonal Rabbit Antibody Against PAI-1, PRAP-1) PAI-1'i inhibe eden poliklonal antikorun antijen bağlayıcı parçasıdır. Farelerde yapılan bir çalışmada, intraperitoneal tek doz PRAP-1 uygulamasının PAI-1'i inhibe ettiği, fibrinolizi önemli ölçüde arttırdığı ve abdominal cerrahi sonrası adezyon oluşumunu belirgin düzeyde azalttığı görülmüştür (27). Antifibrotik, anti-inflamatuvar, antihistaminik, membran stabilizasyonu ve lipid peroksidasyon inhibisyonu etkileri olan kolşisin, bitkisel kökenli bir ilaçtır. Peritonun hasar gördüğü olgularda kolşisin kullanılarak, bölgeye nötrofil migrasyonunu, nötrofil ve endotel hücreleri üzerindeki adezyon moleküllerinin dağılımını değiştirerek yapışmalar önlenmektedir. Kolşisinin adez-

yon önleyici etkisi ile görülen morbidite ve mortalite oranı kortizona göre oldukça düşüktür (21,30).

Nitrik oksit (NO), L-arginin denilen aminoasitten NO sentetaz aracılığı ile sentezlenmektedir. NO'in vazodilatator, trombosit agregasyonunu inhibe edici ve nötrofil infiltrasyonunu önleyici etkileri olduğu bilinmektedir. Sıçanlarda yapılan bir çalışmada, cerrahi işlemi takiben abdomen kapatılmadan önce ve sonrası üç gün boyunca karın içine nitrik oksit kaynağı olarak L-arginin uygulamalarının adezyon oluşumunu anlamlı olarak azalttığı görülmüştür (56).

HMG-CoA redüktaz inhibitörü olan ve kan lipid seviyesini düşüren simvastatinin antiinflamatuvar, antioksidan ve fibrinolitik etkili olduğu da bilinmektedir. Simvastatin in vitro yapılan deneylerde, artan t-PA ve azalan PAI-1 seviyeleri ile fibrinolitik aktiviteyi uyarılmaktadır. Bu etkileri ile peritoneal adezyonu önlemede yardımcı olabileceği düşünülerek yapılan in vivo bir çalışmada, sıçanlara cerrahiden 48 saat önce simvastatin 40 mg/kg oral olarak uygulanmaya başlanmış ve 15 gün süreyle devam edilmiştir. Ancak elde edilen sonuçlarda simvastatinin belirtilen doz ve uygulamada adezyon formasyonu için etkili olmadığı görülmüştür (71).

Oksidatif stresin azalmasına yardımcı olan antioksidanlar intraperitoneal olarak uygulandığı zaman fibrinolitik aktiviteyi artırarak adezyonların önlenmesine neden olabilmektedir. Sıçanlarda yapılan deneysel bir çalışmada, bir antioksidan olan N-acetyl-cysteine (NAC) intrasellüler glutatyon sentezinde rol alarak inflamasyon ve anjiyogenezisi azaltmakta ve böylece adezyonu önleyebildiği bildirilmiştir (3). Metilen blue kısmi olarak yağda eriyebilen, düşük toksisiteli ve oksidatif stresin kontrolünde etkili olan organik bir boyadır. İntraperitoneal olarak uygulanan metilen blue solüsyonu, cerrahi işlem sonrası meydana gelebilecek oksidatif stresi ve fibrinolitik mekanizmanın artması ile oluşabilecek adezyon formasyonunu azaltmaktadır. Köpeklerde yapılan bir çalışmada, abdominal cerrahi travma oluşturulmuş, %1 metilen blue intraperitoneal olarak uygulanmış ve visceral serozal travmaya bağlı adezyonu önlediği görülmüştür. Ancak metilen blue'nun yabancı cisme bağlı olarak görülen adezyonları önlemediği bildirilmiştir (64).

Cyclo-oxygenase-2 inhibitor (COX-2)'nün travma bölgesindeki inflamasyonu ve anjiyogenezisi inhibe etme özelliğinden dolayı adezyonun azal-

tılmasında etkili olabileceği düşünülmüştür. Ayrıca düşük molekül ağırlıklı heparin (LMWH) de fibrin oluşumunu azaltarak adezyonun önlenmesine yardımcı olduğu bilinmektedir. Yapılan deneysel bir çalışmada, sentetik bir ürün olan HA/CMC ve farmakolojik bir ajan olan COX-2 inhibitor ile LMWH kullanılarak intraabdominal adezyondaki etkinlikleri karşılaştırılmış, HA/CMC uygulanan grupta adezyonun önlendiği; diğer gruplarda ise antiinflamatuvar etki gözlenirken fibrosisin devam ettiği saptanmıştır (45).

Bugüne kadar peritoneal adezyon oluşumunu önlemek amacıyla fibrinolitik ajanlar, antikoagülanlar ve antiinflamatuvarlar gibi bir çok materyal kullanılmış olsa da hala daha etkili maddelerin bulunmasına yönelik araştırmalar devam etmektedir. Bu amaçla, solid, jel ve solüsyon bariyerleri, proliferasyonu, inflamasyonu ve fibrin yapımını önleyici maddeler kullanılmıştır (32). Yüksek molekül ağırlıklı polianyonik polisakkarit olan hyaluronik asit gerek yara iyileştirici gerekse de fibrinolitik aktiviteyi uyararak antiadezif etkileri ile peritoneal yüzeyde oluşan hasara karşı koruma sağlamakta ve buna bağlı olarak intraabdominal adezyonların önlenmesinde kullanılabilmektedir. Hyaluronik asit abdomen içerisine uygulandıktan sonra abdomende yer alan organların bu solüsyon içerisinde yüzmesinin ve hyaluronik asitin organ yüzeylerini kaplayıcı özelliğinin adezyonu önlemede etkili olduğu düşünülmektedir. Bununla birlikte; periton dahil bir çok dokuda aşırı bağ dokusu gelişimine neden olmadan iyileşme sürecini hızlandırması avantaj olarak kabul edilmektedir (58,59). Peritonun fazla miktardaki sıvıyı 1-2 gün içerisinde absorbe edebilme yeteneğinin olduğu ve adezyonun cerrahi müdahale sonrası 8-9. günlerde oluşmaya başladığı bilindiği için sıvı bariyerlerin adezyon formasyonunu engellemede etkili olmadığı kanaatine varılmış ve bu nedenle son yıllarda solid bariyerler tercih edilmiştir. Yapılan çalışmalarda, intraabdominal adezyonların önlenmesi amacıyla hyaluronik asit içeren jeller kullanılmış, fiziksel stabilitesi ve biyoyararlanımının yüksek olduğu, fibrini hızlı bir şekilde yıkımladığı belirlenmiş ve uygun bir anti-adhesive olduğu kanaatine varılmıştır. Bu nedenle hyaluronik asit içeren Seprafilm, bi-layer membran gibi bariyerler geliştirilmiş ve başarılı sonuçlar alınmıştır (43). İnsan, at, fare, sıçan ve tavşanlarda yapılan çalışmalarda, hyaluronik asit ile CMC içeren Seprafilm ve oksitlenmiş sellülöz içeren Interceed gibi solid bariyerlerin abdominal duvar,

uterus, barsak segmenti ve etrafındaki dokular arasında meydana gelebilecek abdominal adezyonların önlenmesinde etkili olduğu bildirilmiştir (3).

Cerrahi işlem sonrası potansiyel adezyon oluşabilecek dokular arasına hyaluronik asit - karboksimetil selüloz membran (HA-CMC) konularak yapılan deneysel çalışmalarda, kontrol grubuna göre adezyon görülme oranının oldukça düşük olduğu belirlenmiştir (5,12,24). Yapılan diğer deneysel çalışmalarda, sıçanlarda abdomen kapatılmadan önce N,O-karboksimetil sitosan - hyaluronik asit (15) veya kollojen tip 1 sentezi inhibitörü halofuginone (52) uygulandığı zaman adezyonun hem insidensini hem de şiddetini belirgin oranda azalttığı görülmüştür. Ayrıca hyaluronik asit içeren fucoidan (*Laminaria japonica*; kahverengi yosun) film antiadezif, antikoagülatif ve antiinflamatuvar etkileriyle önemli oranda adezyonu önlediği bilinmektedir (3).

Yapılan bir çalışmada, kompozit bir jel olan polietilenoksid (PEO) ve anyonik polisakkarit yapıda visko elastik jel olan sodyum karboksimetil sellüloz (CMS); yağlayıcı ve kaydırıcı visköz jel olan hyaluronan (HA); adezyon önleyici olarak daha önce denenmemiş yüzey aktif bir ajan ve yara iyileşmesine ve bakterilere etkili bir madde olan oktenidin dihidroklorid (ODH) ve bu maddeyle sinerjistik etki gösteren fenoksi etanol (FE); ve yüzey gerilimini azaltan, lipid ve proteinden oluşan kompleks bir madde olan surfaktanın (SFT) peritoneal adezyonların önlenmesindeki etkileri araştırılmış, en etkili maddenin PEO+CMS olduğu bildirilmiştir. Ayrıca, HA ve SFT'nin de önemli ölçüde adezyonu engellediği, ayrıca surfaktanın bağırsaklara irritasyon etkisinin minimal olduğu saptanmıştır. ODH+FE'nin ise adezyon etkisinin fazla olmayıp barsaklar için irritan etkili olduğu tespit edilmiştir (32).

Peritoneumun mezotelyal hücre tabakası fosfolipid yapı içeren doğal bir film tabaka ile kaplıdır. Yapılan deneysel çalışmalarda, ekzojen fosfatidilkolin, sifingolipid ve galaktolipid gibi fosfolipidler uygulanmış ve postoperatif adezyonları azalttığı görülmüştür. Ancak, fosfatidilkolinin yüksek konsantrasyonda yan etkilere neden olduğu da gözlemlenmiştir. Adezyonun oluşumunda inflamatuvar maddelerin rol alması önlenmesinde aspirin, deksametazon, metilprednizolone, östrojen, progesteron ve budesonid gibi steroid ve antiinflamatuvar ajanların kullanılmasına neden olmuştur. Ancak adezyonların önlenmesinde bu ajanların her zaman etkili olma-

dığı bildirilmiştir (49). Köpeklerde yapılan bir çalışmada, cerrahi işlem sonrası allantoin, metronidazol ve deksametazon ile karın boşluğu yıkanmış ve adezyonu önlediği görülmüştür. Bu etkisini, antiinflamatuvar, antibakteriyel ve anti-eksudasyon özellikleri ile fibrin yıkımı ve endojenik doku plazminojen aktivatörünün artırarak yaptığı düşünülmüştür (69). Ayrıca, yüksek osmolarite, asidik pH, inhibin faktör ve bakteriostatik etkili olan balın yara iyileştirici etkinliği bilinmekte ve diğer antiseptikler gibi doku hasarına neden olmadığı için birçok medikal çalışmada araştırma konusu olmaktadır. Köpeklerde yapılan bir çalışmada, cerrahi işlem sonrası topikal olarak uygulanan balın peritoneal adezyonun önlenmesinde oldukça etkili olduğu görülmüştür (41).

Yine fibrin kaplı barsak duvarının birbirine temasını engellemek amacıyla karın içi oksijen, % 0.9 NaCl solüsyonu, parafin, zeytin yağı, lanolin, konsantre dekstroz solüsyonu, dana gözü vitreus sıvısı, amnion sıvısı, çeşitli makromoleküller solüsyonlar veya silikon verilerek abdomen yüzeyinin kaplanması ve bu sayede adezyonların önlenmesi sağlanmıştır. Ayrıca, adrenokortikotropik hormonlar, kortikosterooidler ve sitotoksik ajanlar ile fibroblastik proliferasyonun önlenmesine yönelik araştırmalar yapılmıştır (18,67). Kortikosteroidler, peritoneal yaralanma sonrasında oluşan ilk yangısal yanıtı ve damar permeabilitesindeki değişiklikleri azaltır, lizozom membranlarını stabilize eder, histamin ve diğer medyatörlerin salınımını ve etkilerini düzenler. Yapılan deneysel çalışmalarda, fibroblast göçü ve proliferasyonunu önlediği, ancak mortalite ve morbitideyi arttırdığı görülmüştür. Bununla birlikte, adrenokortikotropik hormonun sistemik uygulamasının da adezyon oluşumunu azalttığı ortaya konmuştur (23,39). Yine pek çok çalışma ile, ibuprofen, ketorolak, tolmetin ve tenoksikam gibi prostoglandin sentezini baskılayan maddelerin de peritoneal adezyon oluşumunu önleyebileceği gösterilmiştir (51,53,60).

İnsülin Benzeri Büyüme Faktörü (IGF-1)'nin fibroblast proliferasyonunu azaltarak peritoneal adezyonun meydana gelmesinde önemli bir role sahip olduğu bilinmektedir. Deneysel çalışmalarda, IGF-1'i inhibe ettiği bilinen uzun etkili bir somatostatin analogu octreotide kullanıldığında peritoneal adezyonları azalttığı görülmüştür (11,48).

Melatoninin fibroblast proliferasyonunu, trombositlerin kümeleşmesini ve prostaglandin sentezi-

ni inhibe ettiği bilinmektedir. Ayrıca melatonin serbest radikalleri ortadan kaldıran güçlü bir antioksidandır. Bu etkilerini süperoksit dismutaz ve glutatyon peroksidaz gibi antioksidan enzimatik sistemlerin aktivitesini artırarak yapmaktadır (36,55). Sıçanlarda yapılan intraabdominal adezyon modelinde, 10 mg/kg melatonin uygulanmış ve glutatyon peroksidaz seviyesinin belirgin düzeyde arttığı, fibroblast proliferasyonunun belirgin oranda azalmasıyla birlikte adezyonda iyileşme görüldüğü saptanmıştır (36). Sıçan kornu uteri adezyon modeli üzerine yapılan bir çalışmada da, intraperitoneal tek doz melatonin (10 mg/kg) uygulamasının adezyonu belirgin oranda azalttığı görülmüştür (55). Mitomisin C, paklitaksel, sirolimus ve taurolidine gibi maddelerin adezyonların önlenmesinde etkili olabileceği düşünülerek bazı deneysel çalışmalar yapılmıştır. İn vitro yapılan bir çalışmada, antitümör antibiyotigi olan Mitomycin C'nin fibroblast proliferasyonunu birkaç hafta içerisinde inhibe ettiği görülmüştür. Ayrıca hyaluran hidrojeli ile kombinasyonunun sıçan adezyon modelinde etkili olduğu saptanmıştır. Paclitaxel-hyaluronik asit ve sirolimus gibi antiproliferatif ajanların deneysel adezyon modelinde olumlu sonuçlar verdiği belirlenmiştir. Antimikrobiyal ve antilipopolisakkarit olan taurolidine, makrofaj aktivasyonu yoluyla immün modülatör etki göstererek adezyonların önlenmesine yardımcı olabileceği bildirilmiştir (49). Peritoneal adezyonların önlenmesi için kullanılan bir diğer madde grubu viskoz makromoleküllerdir. Bu maddelerin t-PA'nın abdomene dağılmasını önlediği ve periton yüzeylerine ulaşmasını engellediği görülmüştür (50). Yine adezyonu önleme amacıyla kullanılan profilaktik solüsyonlar arasında en çok kullanılan ajan yüksek molekül ağırlıklı dekstran solüsyonlarıdır (66). Plazma ya da dekstran gibi makromoleküler solüsyonların diyaframın alt yüzeyinden hızla emildiği bilinmektedir. Öyle ki her üç-beş saatte bir plazma hacmine eşit miktarda sıvı periton boşluğundan uzaklaştırılır. Bu yüzden karın içine verilen makromoleküler solüsyonlar periton boşluğunda ancak geçici bir süre bulunurlar (25). Ancak Dekstranın molekül ağırlığına ve kullanılan konsantrasyona bağlı olarak karın içinde kaldığı süre değişir. Birçok molekül ağırlıkta üretilebildikleri halde abdominal adezyonların önlenmesinde genellikle %30'luk Dekstran 70 araştırma konusu olmuştur. Dekstran solüsyonunun ticari preparatı Hyskon®, 70,000 dalton molekül ağır-

lıklı dekstranın %10'luk dekstroz içerisindeki % 32'lik solüsyonu olarak bulunmaktadır. Oldukça viskoz yapıda olan Hyskon® yüzeyleri kaplayarak silikonize edici etki göstermekte ve böylece yaralanmış yüzeylerin birbirine temasını önlemektedir. Ayrıca geçici bir sıvı birikimine neden olarak barsakların yüzmesine (hydroflotation effect) sağlamaktadır (66). Ancak yapılan çalışmalarda, Dekstranın peritoneal koruma mekanizmalarını bozmasına, anastomoz kaçaklarının sınırlandırmamasına bağlı peritona geçen sıvıların artışına, ozmotik diürez ile dehidratasyona, vasküler ödem, plevral efüzyon, koagulopati, hipertansiyon, allerjik reaksiyonlar ve anafilaksiye neden olabileceği görülmüştür (28,66). Yapılan çalışmalarda, cerrahi prosedür sonrası büyük moleküllü bir ajan olan % 4'lük ikodekstrin solüsyonunun adezyonu önlemede etkin olduğunu bildirilmiş olsa da aksi yönde bulgular elde eden çalışmalar da bulunmaktadır. Yüzde dörtlük ikodekstrin peritonda yer alan lenfatikler aracılığıyla yavaş emilerek periton yüzeyleri arasında mekanik bariyer oluşturmakta ve peritoneal travma sonrası 5-7 gün boyunca karın içinde varlığını sürdürebilirse periton yüzeylerini birbirinden ayırarak etkili olmaktadır (47). Biyomateryaller içinde en inert maddelerden biri olan politetrafloretillen etki mekanizması, yaralanan yüzeyleri birbirinden ayırarak ayrı ayrı iyileşmesini sağlamaktır. Beşeri hekimlikte yapılan klinik bir çalışmada, 27 hastaya myomektomi yapılmış, cerrahide uygulanan politetrafloretillen membran uterusun posterior kısmı ve fundusunu saracak şekilde yerleştirilmiş ve 2-6 hafta sonra laparoskopi ile membran çıkarılmıştır. Elde edilen sonuçlarda adezyonların belirgin şekilde azaldığı ve 18 ay içerisinde ikinci kez yapılan laparoskopide membranın çıkarıldığı alanlarda tekrar adezyon oluşmadığı saptanmıştır (33). Peritona kendiliğinden yapışan ve enzimatik olarak makrofajlar aracılığıyla yıkılarak dokulardan uzaklaştırılan okside rejenere selüloz heparinle kombine uygulandığı zaman okside rejenere selülozun tek başına kullanımına göre adezyon oluşumunu daha fazla azaltmaktadır (19). Ancak farelerde yapılan bir çalışmada, okside rejenere selülozun peritonda lokal bir hasara neden olduğu ve buna bağlı olarak "de novo adezyon" gelişimine yol açtığı bildirilmiştir (34). Polisakkarid bir yapı olan karboksimetil selüloz (CMC) sıçan, tavşan ve atlarda yapılan deneysel bir çalışmada, %1 oranında intraperitoneal

olarak uygulanmış ve adezyonları azalttığı saptanmıştır. Bu etkisinin abdomen içine konulduğunda çevresine su çekmesi ve periton temasını önlemesi (hydroflotation effect) sonucu olduğu düşünülmektedir. Ayrıca CMC serozal yüzeyleri kaplayarak hasar gören dokunun diğer yüzeylere temasını da engellemektedir (sliconizing effect) (4,16).

Deneysel olarak intraabdominal adezyon oluşturulmuş 40 köpekte yapılan bir çalışmada, Grup 1'e abdominal lavaj ile 250 ml saline solüsyonu; Grup 2'ye CMC içerisinde antiinflamatuvar (Piroksekam), geniş spektrumlu bir antibiyotik (sefalosporin), antikoagulan (heparin) ve antioksidan (%0.5 metilen blue) intraperitoneal lavaj ile uygulanmıştır. Adezyon modeli oluşturulan bölge Grup 3'de seprafilm; Grup 4'de doğal biyouyumlu kollajen band ile kaplanmıştır. Grup 5'e ait köpeklerin abdominal boşluğuna 250 ml sıvı bariyer ile birlikte adezyon modeli oluşturulan bölge seprafilm veya doğal biyouyumlu kollajen bandla örtülmüştür. Tüm tedavi gruplarında adezyonun değişken derecelerde iyileştiği, ancak seprafilm veya doğal biyouyumlu kollajen band kombinasyonu uygulanan grupta daha etkili sonuçlar elde edildiği bildirilmiştir (29). Ayrıca, cerrahiden önce tüm dokunulan yüzeyler povidone, hidroksetil nişasta, polivinil alkol ve polietilenglikol gibi hidrofilik polimerler ile kaplandığında adezyon oluşumunun azaldığı, sıçanlar ve köpeklerde yapılan deneysel çalışmalarının elektron mikroskopi incelemesinde doku hasarının olmadığı gösterilmiştir (6,26,31).

Sonuç

Jinekolojik operasyonlar başta olmak üzere, cerrahi girişimler sonrasında adezyonların önlenmesi amacıyla kullanılacak fibrinolitik ajanlar kanamayı artırabileceği için tercih edilmemelidir. Adezyonların önüne geçebilmek için uygun antiadezivler kullanılmalıdır. Bununla birlikte, adezyonların cerrahi müdahale sonrası 8-9. günlerde meydana gelmesi, fazla sıvıyı 1-2 gün içerisinde absorbe edebilme yeteneğine sahip peritoneal adezyonu engellemek amacıyla uygulanan sıvı bariyerlerin etkili olmadığı tespit edilmiştir. Bu nedenle, adezyonların önlenmesi amacıyla solid bariyerlerin tercih edilmesinin gerekliliği görülmüştür. Ayrıca kedi ve köpeklerde bu alanda daha fazla klinik çalışmaya ihtiyaç olduğu kanaatine de varılmıştır.

Kaynaklar

1. Ahrenholz DH, Simmons RL. Fibrin in peritonitis. I. Beneficial and adverse effects of fibrin in experimental E. coli peritonitis. *Surgery* 1980; 88(1): 41-7.
2. Akinrinmade JF, Lawal AO. Gross and histologic evaluation of abdominal adhesions associated with chromic catgut and polypropylene sutured enteropexies in dog. *Int J Morphol* 2010; 28(4): 1221-5.
3. Alonso JM, Alves ALG, Watanabe MJ, Rodrigues CA, Hussni CA. Peritoneal response to abdominal surgery: The role of equine abdominal adhesions and current prophylactic strategies. *Vet Med Int Volume* 2014; Article ID 279730.
4. Alponat A, Lakshminarasappa SR, Teh M, Rajnakova A, Mochhala S, Goh PMY, Chan S. Effects of physical barriers in prevention of adhesions: An incisional hernia model in rats. *J Surg Res* 1997; 68(2): 126-32.
5. Alponat A, Lakshminarasappa SR, Yavuz N, Goh PM. Prevention of adhesions by Seprafilm, an absorbable adhesion barrier: An incisional hernia model in rats. *Am Surg* 1997; 63(9): 818-9.
6. Arakawa T, Timasheff SN. Mechanism of poly(ethylene glycol) interaction with proteins. *Biochemistry* 1985; 24(24): 6756-62.
7. Arung W, Meurisse M, Detry O. Pathophysiology and prevention of postoperative peritoneal adhesions. *World J Gastroenterol* 2011; 17(41): 4545-53.
8. Aysan E, Demir M, Kinaci E, Basak F. Complications of intestinal milking: Experimental model. *ANZ J Surg* 2005; 75(5): 322-5.
9. Bakkum EA, Emeis JJ, Dalmeijer RA, van Blitterswijk CA, Trimbos JB, Kemper TC. Longterm analysis of peritoneal plasminogen activator activity and adhesion formation after surgical trauma in the rat model. *Fertil Steril* 1996; 66(6): 1018-22.
10. Baxter, G. M. Intraabdominal adhesion in horses. *Compend Contin Educ Pract Vet* 1991; 13:1587-98.
11. Baykal A, Ozdemir A, Renda N, Korkmaz A, Sayek I. The effect of octreotide on postoperative adhesion formation. *Can J Surg* 2000; 43(1): 43-7.
12. Becker JM, Dayton MT, Fazio VW, Beck DE, Stryker SJ, Wexner SD, Wolff BG, Ro-

- berts PL. Prevention of postoperative abdominal adhesions by a sodium hyaluronate-based bioresorbable membrane: A prospective, randomized, double-blind multicenter study. *J Am Coll Surg* 1996;183(4): 297-306.
13. Blauer KL, Collins RL. The effect of intraperitoneal progesterone on postoperative adhesion formation in rabbits. *Fertil Steril* 1988; 49(1): 144-9.
 14. Boland GM, Weigel RJ. Formation and prevention of postoperative abdominal adhesions. *J Surg Res* 2006; 132(1): 3-12.
 15. Costain DJ, Kennedy R, Ciona C, McAlister VC, Lee TD. Prevention of postsurgical adhesions with N,O-carboxymethyl chitosan: Examination of the most efficacious preparation and the effect of N,O-carboxymethyl chitosan on postsurgical healing. *Surgery* 1997; 121(3): 314-9.
 16. Çoşkun İ, İrfanoğlu ME, Hatipoğlu AR. Ratlarda karın içi yapışıklıkların önlenmesinde carboxymethyl cellulose (CMC)'un etkisi. *Ulus Cerrahi Derg* 1992; 8(2): 93-6.
 17. DeCherney AH, diZerega GS. Clinical problem of intraperitoneal postsurgical adhesion formation following general surgery and the use of adhesion prevention barriers. *Surg Clin North Am* 1997; 77(3): 671-88.
 18. Demirel MA, Baki Acar D. Ovarian remnant syndrome and uterine stump pyometra in three queens. *J Feline Med Surg* 2012; 14(12): 913-8.
 19. Diamond MP, Linsky CB, Cunningham T, Kamp L, Pines E, DeCherney Alt, Di Zerega GS. Synergistic effects of interceed (TC7) and heparin in reducing adhesion formation in the rabbit uterine horn model. *Fertil Steril* 1991;55(2): 389-94.
 20. Dinsmore RC, Calton WC Jr, Harvey SB, Blaney MW. Prevention of adhesions to polypropylene mesh in a traumatized bowel model. *J Am Coll Surg* 2000; 191(2): 131-6.
 21. Dönmez M. Kolşisin'in ratlarda deneysel olarak oluşturulan intraabdominal adezyonların gelişimi üzerine etkisi. *Uzmanlık Tezi, T.C. Sağlık Bakanlığı Taksim Eğitim ve Araştırma Hastanesi, İkinci Genel Cerrahi Kliniği, İstanbul-Türkiye, 2008; s.1-42.*
 22. Elkins TE, Stovall TG, Warren J, Ling FW, Meyer NL. A histologic evaluation of peritoneal injury and repair: Implications for adhesion formation. *Obstet Gynecol* 1987; 70(2): 225- 8.
 23. Ellis H. The cause and prevention of postoperative intraperitoneal adhesions. *Surg Gynecol Obstet* 1971; 133(3): 497-511.
 24. Eroglu A, Demirci S, Kurtman C, Akbay A, Eroglu N. Prevention of intra-abdominal adhesions by using Seprafilm in rats undergoing bowel resection and radiation therapy. *Colorectal Dis* 2001; 3(1): 33-7.
 25. Fabri PJ, Ellison EC, Anderson ED, Kudsk KA. High molecular weight dextran effect on adhesion formation and peritonitis in rats. *Surgery* 1983; 94(2): 336-41.
 26. Falk K, Holmdahl L, Halvarsson M, Larsson K, Lidman B, Bengmark S. Polymers that reduce intraperitoneal adhesion formation. *Br J Surg* 1998; 85(8): 1153-6.
 27. Falk K, Björquist P, Strömquist M, Holmdahl L. Reduction of experimental adhesion formation by inhibition of plasminogen activator inhibitor type 1. *Br J Surg* 2001; 88(2): 286-9.
 28. Gervin AS, Puckett CL, Silver D. Serosal hypofibrinolysis. A cause of postoperative adhesions. *Am J Surg* 1973; 125(1): 80-8.
 29. Ghoul W. The effects of combined liquid and membrane barriers in prevention of post-operative intra-abdominal adhesions after experimental jejunal anastomosis in dogs. *Dtsch Tierarztl Wochenschr* 2005; 112(1):3-10.
 30. Granat M, Tur-Kaspa I, Zylber-Katz E, Schenker JG. Reduction of peritoneal adhesion formation by colchicine: A comparative study in the rat. *Fertil Steril* 1983; 40(3): 369-72.
 31. Goldberg EP, Sheets JW, Habal MB. Peritoneal adhesions: Prevention with the use of hydrophilic polymer coatings. *Arch Surg* 1980; 115(6): 776-80.
 32. Günaydın M, Güvenç D, Yıldız L, Aksoy A, Tander B, Bıçakçı Ü, Ayyıldız HS, Sünter AT, Arıtürk E, Rızalar R, Bernay F. Karın içi yapışıklığı önlemek için kullanılan maddelerin karşılaştırılması: Sıçanlarda deneysel bir çalışma. *Türkiye Klinikleri J Med Sci* 2012; 32(2): 337-45.
 33. Haney AF, Hesla J, Hurst BS, Kettel LM, Murphy AA, Rowe G, Schlaff WD. Expanded polytetrafluoroethylene (Gore-Tex Surgical Membrane) is superior to oxidized

- regenerated cellulose (Interceed TC7+) in preventing adhesions. *Fertil Steril* 1995; 63 (5): 1021-6.
34. Haney AF, Doty E. Murine peritoneal injury and de novo adhesion formation caused by oxidized-regenerated cellulose (Interceed [TC7]) but not expanded polytetrafluoroethylene (Gore-Tex Surgical Membrane). *Fertil Steril* 1992; 57(1): 202-8.
 35. Hau T, Simmons RL. Heparin in the treatment of experimental peritonitis. *Ann Surg* 1978; 187(3): 294-8.
 36. Hatipoğlu A, Türkyılmaz Z, Mert S. The effects of melatonin on postoperative intraabdominal adhesion formation. *Yonsei Med J* 2007; 48(4): 659-64.
 37. Hellebrekers BW, Trimbos-Kemper TC, Trimbos JB, Emeis JJ, Kopistra T. Use of fibrinolytic agents in the prevention of postoperative adhesion formation. *Fertil Steril* 2000; 74(2): 203-12.
 38. Holmdahl L, al-Jabreen M, Risberg B. Experimental models for quantitative studies on adhesion formation in rats and rabbits. *Eur Surg Res* 1994; 26(4): 248-56.
 39. Holtz G. Prevention and management of peritoneal adhesions. *Fertil Steril* 1984; 41 (4): 497- 507.
 40. Hooker GD, Taylor BM, Driman DK. Prevention of adhesion formation with use of sodium hyaluronate-based bioresorbable membrane in a rat model of ventral hernia repair with polypropylene mesh-A randomized, controlled study. *Surgery* 1999; 125 (2): 211-6.
 41. Jagelman DG, Ellis H. Starch and intraperitoneal adhesion formation. *Br J Surg* 1973; 60(2): 111-4.
 42. Jalali FSS, Farshid AA, Saifzadeh S, Javanmardi, S. Evaluation of topical application of honey in prevention of postoperative peritoneal adhesion formation in dogs. *Iran J Vet Res* 2006; 7(4): 59-62.
 43. Jiang S, Wang W, Yan H, Fan C. Prevention of intra-abdominal adhesion by bi-layer electrospun membrane. *Int J Mol Sci* 2013; 14(6): 11861-70.
 44. Kayaoğlu HA, Özkan N, Yenidoğan E, Köseoğlu RD. Effect of antibiotic lavage in adhesion prevention in bacterial peritonitis. *Ulus Travma Acil Cerrahi Derg* 2013; 19 (3):189-94.
 45. Kim Y. Comparative study for preventive effects of intra-abdominal adhesion using cyclo-oxygenase-2 enzyme (COX-2) inhibitor, low molecular weight heparin (LMWH), and synthetic barrier. *Yonsei Med J* 2013; 54(6):1491-7.
 46. Kirby BM. Peritoneum and abdominal cavity. Slatter DJ. eds. In: *Small Animal Surgery*. Philadelphia: WB Saunders, 2003; pp. 414-45.
 47. Koç O, Dağ A, Öcal AK, Dirlik MM, Çömelekoğlu Ü, Gümüş LT, Serinsöz E, Kanık EA, Akça H. Karın içi adezyon önleyici % 4'lük ikodekstrin solüsyonunun gastrointestinal sistem anastomozları üzerine etkisi. *Ulus Travma Acil Cerrahi Derg* 2013;19 (4):305-12.
 48. Lai HS, Chen Y. Effect of octreotide on postoperative intraperitoneal adhesions in rats. *Scand J Gastroenterol* 1996; 31(7): 678-81.
 49. Maciver AH, McCall M, Shapiro AMJ. Intra-abdominal adhesions: Cellular mechanisms and strategies for prevention. *Int J Surg* 2011; 9(8): 589-94.
 50. Mayer M, Yedgar S, Hurwitz A, Palti Z, Finzi Z. Effect of viscous macromolecules on peritoneal plasminogen activator activity: A potential mechanism for their ability to reduce postoperative adhesion formation. *Am J Obstet Gynecol* 1988; 159(4): 957-63.
 51. Monk BJ, Berman ML, Montz FJ. Adhesions after extensive gynecologic surgery: Clinical significance, etiology, and prevention. *Am J Obstet Gynecol* 1994; 170(5): 1396-403.
 52. Nagler A, Rivkind AI, Raphael J, Levi-Schaffer F, Genina O. Halofuginone-an inhibitor of collagen type I synthesis-prevents postoperative formation of abdominal adhesions. *Ann Surg* 1998; 227(4): 575-82.
 53. Nishimura K, Nakamura RM, diZerega GS. Biochemical evaluation of postsurgical wound repair: prevention of intraperitoneal adhesion formation with ibuprofen. *J Surg Res* 1983; 34(3): 219-26.
 54. Okkens AC, Dielman SJ, Gaag I. Gynaecological complications following ovariectomy in dogs, due to (1) partial removal of the ovaries, (2) inflammation of the uterocervical stump. *Tijdschr Diergeneesk* 1981; 106(22): 1142-52.

55. Özçelik B, Serin S, Basbug M, Uludag S, Narin F, Tayyar M. Effect of melatonin in the prevention of post-operative adhesion formation in a rat uterine horn adhesion model. *Hum Reprod* 2003; 18(8): 1703-6.
56. Ozden A, Bostanci B, Sarioglu A, Taşkıran D, Tetik C. Effect of nitric oxide on postoperative adhesion formation. *Eur Surg Res* 1999; 31(6): 465-70.
57. Rafferty AT. Effect of peritoneal trauma on peritoneal fibrinolytic activity and intraperitoneal adhesion formation. An experimental study in the rat. *Eur Surg Res* 1981; 13(6): 397-401.
58. Reijnen MM, Meis JF, Postma VA, van Goor H. Prevention of intra-abdominal abscesses and adhesions using a hyaluronic acid solution in a rat peritonitis model. *Arch Surg* 1999; 134(9): 997-1001.
59. Rodgers KE, Johns DB, Girgis W, Campeau J, di Zeraga GS. Reduction of adhesion formation with hyaluronic acid after peritoneal surgery in rabbits. *Fertil Steril* 1997; 67(3): 553-8.
60. Rodgers K, Girgis W, diZeraga GS, Johns DB. Intraperitoneal tolmetin prevents post-surgical adhesion formation in rabbits. *Int J Fertil* 1990; 35(1): 40-5.
61. Rougier JP, Guia S, Hagège J, Nguyen G, Ronco PM. PAI- secretion and matrix deposition in human peritoneal mesothelial cell cultures: transcriptional regulation by TGF-beta 1. *Kidney Int* 1998; 54(1): 87-98.
62. Ryan GB, Grobety J, Majno G. Postoperative peritoneal adhesions. A study of the mechanisms. *Am J Pathol* 1971; 65(1): 117-48.
63. Scott-Coombes D, Whawell S, Vipond MN, Thompson J. Human intraperitoneal fibrinolytic response to elective surgery. *Br J Surg* 1995; 82(3): 414-7.
64. Silva M, da Silva OC, da Silva LAF, Ribeiro RC, Jorge PMB, Helou JB, Teixeira PPM, Brun MV. Methylene blue 1% solution on the prevention of intraperitoneal adhesion formation in a dog model. *Ciênc Rural* 2013; 43(9): 1668-74.
65. Steinleitner A, Lambert H, Suarez M, Serpa N, Robin B. Reduction of primary posttraumatic adhesion formation with the prostacyclin analog iloprost in a rodent model. *Am J Obstet Gynecol* 1991; 165(6): 1817-20.
66. Wagaman R, Ingram JM, Rao PS, Saba HI. Intravenous versus intraperitoneal administration of dextran in the rabbit: Effects on fibrinolysis. *Am J Obstet Gynecol* 1986; 155(3): 464-70.
67. van Goor H, de Graaf JS, Grond J, Sluiter WJ, Bom VJ, Bleichrodt R. Fibrinolytic activity in the abdominal cavity of rats with faecal peritonitis. *Br J Surg* 1994; 81(7): 1046-9.
68. Vipond MN, Whawell SA, Thompson JN, Dudley HA. Peritoneal fibrinolytic activity and intra-abdominal adhesions. *Lancet* 1990; 335(8698):1120-2.
69. Wang XC, Gui CQ, Zheng QS. Combined therapy of allantoin, metronidazole, dexamethasone on the prevention of intra-abdominal adhesion in dogs and its quantitative analysis. *World J Gastroenterol* 2003; 9(3): 568-71.
70. Whawell SA, Vipond MN, Scott-Coombes DM, Thompson JN. Plasminogen activator inhibitor 2 reduces peritoneal fibrinolytic activity in inflammation. *Br J Surg* 1993; 80(1): 107-9.
71. Yildiz MK, Okan I, Dursun N, Bas G, Alimoglu O, Kaya B, Odabasi M, Sahin M. Effect of orally administered simvastatin on prevention of postoperative adhesion in rats. *Int J Clin Exp Med* 2014; 7(2):405-10.
72. Yudaniayanti IS, Timora FT, Iman ERS. Combined of ampicilline, dextran-40 and dexamethason on the prevention of intra-abdominal adhesions postoperative hysterotomy in cat (*Felis catus*). *VetMedika Jurnal Klinik Veteriner* 2012; 1(1): 15-22.

Yazışma adresi:

Uzman Dr. Mürşide Ayşe DEMİREL
 Gazi Üniversitesi, Eczacılık Fakültesi,
 Deney Hayvanları Bakım ve Deneysel
 Araştırmalar Ünitesi, 06330, Ankara/TÜRKİYE
 Tel: +90 312 202 3356
 E-posta: aysedemirel@gazi.edu.tr